

Кейсы | Высшее образование | Детская кардиология

Materials for the selected specialty

Тип: Кейсы | Образование: Высшее образование | Специализация: Детская кардиология | Записей: 2

Детская кардиология - кейс 1

Образование: Высшее образование | Специализация: Детская кардиология

1. УСЛОВИЕ СИТУАЦИОННОЙ ЗАДАЧИ

1.1. Ситуация

Пациентка 15 лет госпитализирована в детское кардиологическое отделение в связи с выявленными на амбулаторном этапе признаками гипертрофии миокарда левого желудочка.

1.2. Жалобы

Жалоб нет.

Синкопальные и пресинкопальные состояния, перебои в работе сердца, приступы учащенного сердцебиения отрицает.

Физическую нагрузку переносит удовлетворительно.

1.3. Анамнез заболевания

ЭХОКГ в возрасте 7 лет (при прохождении планового профилактического осмотра): размеры камер сердца, толщина миокарда в норме, сократительная функция не нарушена.

С 13 лет на ЭКГ определяются признаки гипертрофии левого желудочка. Наблюдалась кардиологом по месту жительства, терапию не получала.

ЭХОКГ в возрасте 15 лет: гипертрофия миокарда левого желудочка (МЖП 22 мм, ЗСЛЖ 22 мм).

Направлена на стационарное обследование.

1.4. Анамнез жизни

* Ребенок от 2 беременности, 2 родов, путём экстренного кесарева сечения на 34 неделе (поперечное предлежание плода, центральное предлежание плаценты, кровотечение).

* При рождении масса тела 2410 г, рост 48 см, оценка по шкале Апгар 4/7 баллов.

* Состояние при рождении тяжёлое за счёт дыхательной недостаточности, неврологических нарушений.

* Состоит на диспансерном учете у невролога, психиатра с диагнозом: резидуально-органическое поражение ЦНС со снижением когнитивных функций.

* На диспансерном учете у офтальмолога (расходящееся косоглазие OU).

* Профилактические прививки по индивидуальному плану.

* Перенесенные болезни: ветряная оспа в возрасте 6 лет, ОРВИ 1-2 раза в год.

* Травмы, операции отрицает.

* Аллергологический анамнез не отягощен.

* Семейный анамнез: у бабушки по материнской линии - порок сердца (точный диагноз неизвестен). Старший брат здоров. Случаев внезапной сердечной смерти в семье не отмечено.

1.5. Объективный статус

Состояние удовлетворительное. Телосложение гиперстеническое, избыток массы тела (вес 73 кг; рост 164 см; индекс массы тела 27,1 кг/м²). Кожные покровы бледно-розовые, чистые. Небные дужки не гиперемированы, небные миндалины не увеличены. Периферических отеков нет. В легких дыхание везикулярное, проводится равномерно во все отделы, хрипов нет. Определяется усиленный верхушечный толчок. Тоны сердца звучные, ритмичные. Грубый веретенообразный систолический шум у левого края грудины. ЧСС 80 уд/мин., АД (d=s) 110/70 мм рт. ст. SpO₂ 99%. Пульсация на бедренных артериях удовлетворительная, симметричная. Живот мягкий, при пальпации безболезненный во всех отделах. Печень и селезенка не увеличены. Симптом поколачивания по поясничной области отрицательный. Физиологические отправления в норме.

1. План обследования

1. Вопрос

Необходимыми для постановки диагноза лабораторными исследованиями являются

1. определение уровня ревматоидного фактора в крови

2. биохимический анализ крови

3. определение уровня метанефринов в суточной моче

4. клинический анализ крови

5. определение уровня натрийуретического пептида в крови

6. определение показателей липидограммы

Правильные ответы: биохимический анализ крови; клинический анализ крови; определение уровня натрийуретического пептида в крови; определение показателей липидограммы

У всех пациентов с ГКМП для выявления сопутствующих заболеваний рекомендуется рутинное лабораторное обследование, включающее клинический анализ крови и общий анализ мочи, биохимический анализ крови (холестерин, триглицериды, калий, натрий, АСТ, АЛТ, мочевины, креатинин, билирубин, глюкоза).

Клинические рекомендации Ассоциации детских кардиологов России. Гипертрофическая кардиомиопатия у детей, 2024 г.

(1)

У всех пациентов с ГКМП для выявления сопутствующих заболеваний рекомендуется рутинное лабораторное обследование, включающее клинический анализ крови и общий анализ мочи, биохимический анализ крови (холестерин, триглицериды, калий, натрий, АСТ, АЛТ, мочевины, креатинин, билирубин, глюкоза).

Клинические рекомендации Ассоциации детских кардиологов России. Гипертрофическая кардиомиопатия у детей, 2024 г.

(1)

У больных ГКМП с выраженной миокардиальной дисфункцией рекомендуется исследование концентрации N-терминального про-мозгового натрийуретического пептида (Nt-proBNP) и высокоспецифичного сердечного тропонина в плазме крови.

Клинические рекомендации Ассоциации детских кардиологов России. Гипертрофическая кардиомиопатия у детей, 2024 г.

(1)

У всех пациентов с ГКМП для выявления сопутствующих заболеваний рекомендуется рутинное лабораторное обследование, включающее клинический анализ крови и общий анализ мочи, биохимический анализ крови (холестерин, триглицериды, калий, натрий, АСТ, АЛТ, мочевины, креатинин, билирубин, глюкоза).

(1)

2. Вопрос

К необходимым для постановки диагноза инструментальным методам обследования относят

1. трансторакальную эхокардиографию
2. электрокардиографию в 12 отведениях
3. МРТ сердца с контрастированием
4. УЗИ органов брюшной полости и забрюшинного пространства
5. рентгенографию органов грудной клетки
6. УЗИ щитовидной железы

Правильные ответы: трансторакальную эхокардиографию; электрокардиографию в 12 отведениях; МРТ сердца с контрастированием

Трансторакальное ЭХОКГ-исследование пациентам с ГКМП рекомендуется выполнять в соответствии с рекомендациями по эхокардиографии АНА, ASE (American Society of Echocardiography) и EACI (European Association of Cardiovascular Imaging).

Клинические рекомендации Ассоциации детских кардиологов России. Гипертрофическая кардиомиопатия у детей, 2024 г.

(1)

Проведение ЭКГ (в 12 отведениях) рекомендуется при первичном обследовании всех пациентов с подозрением на ГКМП и в процессе динамического наблюдения 2 раза в год, либо при ухудшении состояния.

Клинические рекомендации Ассоциации детских кардиологов России. Гипертрофическая кардиомиопатия у детей, 2024 г.

(1)

МРТ сердца с контрастированием (при отсутствии противопоказаний) рекомендуется выполнить как минимум один раз после постановки диагноза ГКМП для уточнения данных ЭХОКГ (анатомии сердца, функции желудочков), а также выявления и оценки распространенности фиброза миокарда и исключения других заболеваний.

Клинические рекомендации Ассоциации детских кардиологов России. Гипертрофическая кардиомиопатия у детей, 2024 г.

(1)

3. Вопрос

Для исключения нарушений ритма у данной пациентки при первичном клиническом обследовании рекомендуется выполнение

1. 24-часового мониторинга ЭКГ
2. чреспищеводного электрофизиологического исследования
3. электрокардиографии в 12 отведениях после 10 приседаний
4. 48-72 часового мониторинга ЭКГ

Правильный ответ: 48-72 часового мониторинга ЭКГ

Проведение ХМЭКГ (оптимально продолжительностью 48–72 часа) рекомендуется при первичном клиническом обследовании и каждые 12–24 месяцев.

(1)

2. Диагноз

4. Вопрос

Учитывая данные лабораторных и инструментальных методов обследования, пациентке можно поставить основной диагноз: Гипертрофическая кардиомиопатия

1. симметричная, необструктивная форма

2. ассиметричная, обструктивная форма

3. ассиметричная, необструктивная форма

4. латентная обструктивная форма

Правильный ответ: ассиметричная, обструктивная форма

Гемодинамический принцип классификации ГКМП

По наличию градиента обструкции ВТЛЖ в покое и при нагрузке выделяют:

- * необструктивную ГКМП: при наличии градиента давления в ВТЛЖ <30 мм рт.ст. в покое и при нагрузке.
- * обструктивную ГКМП: при наличии градиента давления в ВТЛЖ >30 (50) мм рт. ст. в покое и при нагрузке.
- * латентную обструктивную форму ГКМП: при наличии градиента давления в ВТЛЖ <30 в покое и >30 (50) мм рт. ст. при нагрузке.

Морфологический принцип классификации ГКМП

Ассиметричная форма ГКМП

* Гипертрофия МЖП (возможно вовлечение в патологический процесс ПЖ):

- ** Базальной части МЖП (субаортальная)
- ** Сигмовидная МЖП
- ** Гипертрофия всей МЖП
- ** Двояковыпуклая МЖП (англ. «reversecurve») преимущественно среднежелудочковая гипертрофия МЖП без вовлечения свободной стенки ЛЖ
- ** Комбинированная (МЖП + другой отдел ЛЖ или ПЖ)

- * Апикальная гипертрофия (+/- срединные сегменты ЛЖ)
- * Среднежелудочковая ГКМП (с вовлечением срединных отделов не только МЖП, но и свободной стенки ЛЖ, ЛЖ типа «песочные часы»)
- * Гипертрофия другой стенки ЛЖ (боковая, задняя)

Симметричная форма ГКМП

Клинические рекомендации Ассоциации детских кардиологов России. Гипертрофическая кардиомиопатия у детей, 2024 г.

(1)

(2)

5. Вопрос

Осложнением основного заболевания является

1. устойчивая мономорфная желудочковая тахикардия

2. групповая желудочковая экстрасистолия

3. желудочковая экстрасистолия высоких градаций

4. неустойчивая мономорфная желудочковая тахикардия

Правильный ответ: неустойчивая мономорфная желудочковая тахикардия

Неустойчивая желудочковая тахикардия (НУЖТ) – 3 и более комплекса QRS, продолжительностью < 30 сек.

Мономорфная ЖТ – ЖТ при наличии одинаковой конфигурации QRS-комплексов.

Клинические рекомендации Минздрава России. Желудочковые нарушения ритма. Желудочковые тахикардии и внезапная сердечная смерть, 2020

(1)

(2)

6. Вопрос

Дифференциальную диагностику ГКМП следует проводить с

1. констриктивным перикардитом
2. аритмогенной дисфункцией миокарда

3. системной артериальной гипертензией

4. хроническим миокардитом

Правильный ответ: системной артериальной гипертензией

Требуется проведение дифференциальной диагностики с такими состояниями, как АГ и спортивное ремоделирование миокарда.

Клинические рекомендации Ассоциации детских кардиологов России. Гипертрофическая кардиомиопатия у детей, 2024 г.

(1)

Стабильная артериальная гипертензия может приводить к гипертрофии миокарда. Однако наличие у больного с гипертрофией миокарда артериальной гипертензии не исключает диагноз ГКМП. У таких больных необходимо проведение дифференциальной диагностики между первичной и вторичной гипертрофией миокарда.

(2)

(3)

3. Лечение

7. Вопрос

Медикаментозная терапия в данном клиническом случае включает назначение

1. тиазидных диуретиков
2. сердечных гликозидов
3. ингибиторов АПФ

4. β-адреноблокаторов

Правильный ответ: β-адреноблокаторов

Детям с ГКМП (в том числе бессимптомно текущей) и любой формой миокардиальной дисфункции (диастолической, глобальной систолической или локальной систолической) показано назначение бета-блокатора.

Клинические рекомендации Ассоциации детских кардиологов России. Гипертрофическая кардиомиопатия у детей, 2024 г.

(1)

8. Вопрос

Для стратификации рисков внезапной сердечной смерти у пациентов с ГКМП рекомендовано проведение

1. уреазного дыхательного теста

2. тредмил-теста

3. тилт-теста

4. электроэнцефалограммы

Правильный ответ: тредмил-теста

Тредмил-тест с мониторингом ЭКГ и АД рекомендуется для стратификации риска ВСС пациентов с ГКМП, при недоступности или невозможности выполнения эргоспирометрии.

Клинические рекомендации Ассоциации детских кардиологов России. Гипертрофическая кардиомиопатия у детей, 2024 г.

(1)

9. Вопрос

Методами лечения гипертрофической кардиомиопатии являются

1. медикаментозная терапия, регулярные высокодинамические физические нагрузки, имплантация электрокардиостимулятора

2. медикаментозная терапия, регулярные высокодинамические физические нагрузки

3. оперативное лечение, имплантация электрокардиостимулятора

4. медикаментозная терапия, оперативное лечение, механическая поддержка кровообращения и трансплантация сердца

Правильный ответ: медикаментозная терапия, оперативное лечение, механическая поддержка кровообращения и трансплантация сердца

Для лечения ГКМП у детей используют медикаментозную терапию, оперативное лечение, механическую поддержку кровообращения и трансплантацию сердца.

Клинические рекомендации Ассоциации детских кардиологов России. Гипертрофическая кардиомиопатия у детей, 2024 г.

(1)

10. Вопрос

Хирургическая редукция межжелудочковой перегородки показана при

1. асимптомной необструктивной ГКМП при наличии эпизодов неустойчивой желудочковой тахикардии

2. всех вариантах асимметричной ГКМП

3. симптомной ГКМП с обструкцией ВТЛЖ (градиент ≥ 50 мм рт. ст.) и недостаточной эффективности медикаментозной терапии

4. асимптомной ГКМП с динамической обструкцией ВТЛЖ (градиент давления после нагрузочных тестов ≥ 50 мм рт. ст.)

Правильный ответ: симптомной ГКМП с обструкцией ВТЛЖ (градиент ≥ 50 мм рт. ст.) и недостаточной эффективности медикаментозной терапии

Вопрос о проведении редукции МЖП рекомендуется обсуждать у пациентов с ГКМП при наличии ГД в ВТЛЖ (в покое или максимальным провоцируемым) ≥ 50 мм рт.ст., с ХСН III-IV ФК (NYHA), несмотря на максимальную переносимую терапию.

Клинические рекомендации Ассоциации детских кардиологов России. Гипертрофическая кардиомиопатия у детей, 2024 г.

(1)

11. Вопрос

Имплантация кардиовертера-дефибриллятора пациентам детского возраста с ГКМП показана при наличии

1. частой желудочковой экстрасистолии
2. редких неустойчивых пароксизмов желудочковой тахикардии

3. остановки сердца вследствие желудочковой тахикардии

4. пароксизмов предсердной тахикардии, компенсированных эффективной антиаритмической терапией

Правильный ответ: остановки сердца вследствие желудочковой тахикардии

Рекомендуется имплантация ИКД у пациентов с ГКМП, перенесших остановку сердца по причине ЖТ или ФЖ, или у пациентов со спонтанной устойчивой ЖТ, приводящей к потере сознания или нарушения гемодинамики, при ожидаемой продолжительности жизни >1 года.

Клинические рекомендации Ассоциации детских кардиологов России. Гипертрофическая кардиомиопатия у детей, 2024 г.

(1)

4. Вариатив

12. Вопрос

Шкала «HCMRiskSCD» используется с целью стратификации риска ВСС у пациентов с ГКМП, вызванных мутациями саркомерных белков, достигших возраста ____ лет

1. 18
2. 7
3. 16
4. 5

Правильный ответ: 16

Шкала HCM Risk-SCD рекомендуется в качестве метода оценки риска внезапной смерти в течение 5 лет для пациентов ≥ 16 лет с ГКМП, вызванной мутациями саркомерных белков, без случаев реанимации после эпизодов ЖТ/ФЖ или спонтанной устойчивой ЖТ с потерей сознания или гемодинамическими нарушениями.

Клинические рекомендации Ассоциации детских кардиологов России. Гипертрофическая кардиомиопатия у детей, 2024 г.

(1)

Детская кардиология - кейс 2

Образование: Высшее образование | Специализация: Детская кардиология

1. УСЛОВИЕ СИТУАЦИОННОЙ ЗАДАЧИ

1.1. Ситуация

Мальчик 13 лет экстренно поступил в стационар по месту жительства.

1.2. Жалобы

На ухудшение самочувствия, слабость, вялость, однократную рвоту, рецидивирующие синкопальные состояния в течение последних суток до госпитализации.

1.3. Анамнез заболевания

У пациента при рождении диагностирован врожденный порок сердца: единственный дуоприоточный желудочек сердца, мальпозиция магистральных сосудов, небольшой субаортальный стеноз, рестриктивный дефект бульбовентрикулярной перегородки, дефект межпредсердной перегородки, коарктация аорты.

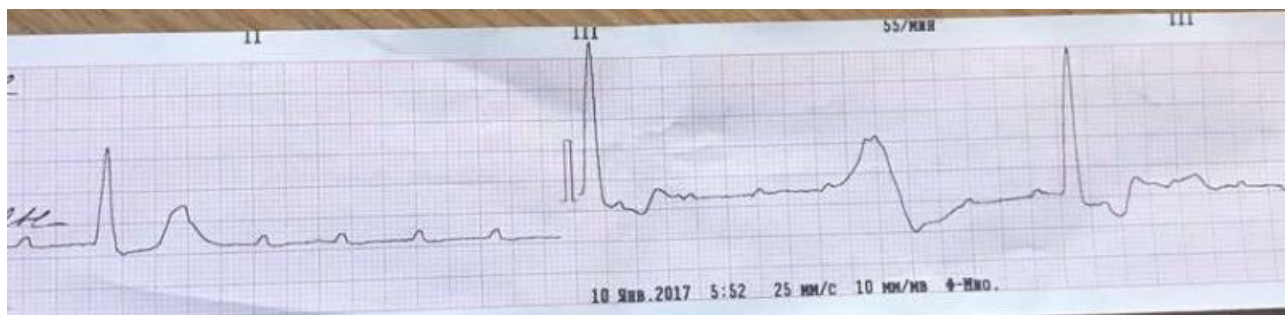
Пациенту проведена многоэтапная паллиативная хирургическая коррекция

В 6 месяцев: суживание легочной артерии, устранение коарктации аорты. В 6 лет наложение верхнего кавапulьмонального анастомоза (операция Глена) В 10 лет наложение анастомоз между легочной артерией и нижней полую вену с помощью кондуита Gore-Tex (24 мм), расширение дефекта бульбовентрикулярной перегородки. В раннем послеоперационном периоде отмечалась полная АВ блокада, по поводу которой находился на ВЭКС с последующей имплантацией постоянного двухкамерного эпикардального ЭКС

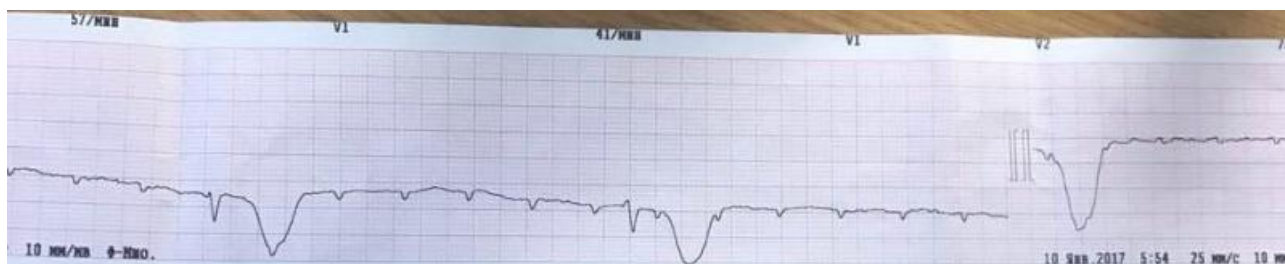В настоящее время получает комбинированную терапию ХСН (лозартан 6,25 мг 2 раза в сутки, спиронолактон 1 мг/кг/сут) и ацетилсалициловую кислоту 2 мг/кг/сут

Со слов матери накануне упал и ударился областью живота. До данного эпизода предъявлял только жалобы на снижение толерантности к физической нагрузке, одышку при интенсивной физической нагрузке без отрицательной динамики в течение последних 2 лет.

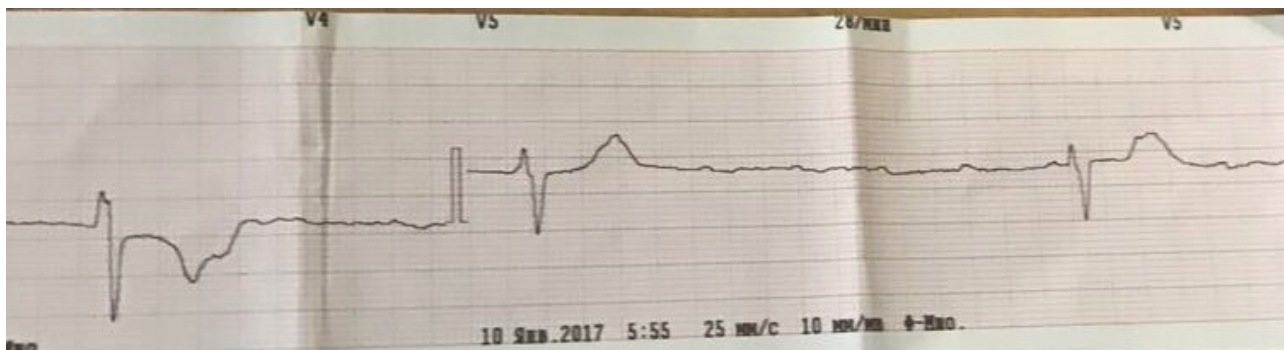
На ЭКГ в приемном отделении (25 мм/сек):



Анамнез заболевания



Анамнез заболевания



Анамнез заболевания

1.4. Анамнез жизни

- * Ребенок от 2 беременности, протекавшей на фоне токсикоза в 1 триместре, ОРВИ на 8/9 неделе беременности (острый ринит)
- * Роды 2, срочные, Кесарево сечение
- * Длина тела при рождении 54 см, масса тела при рождении 3200 гр. Апгар 8/9 баллов
- * На 1 году жизни наблюдался неврологом с диагнозом: гипоксически-ишемическое поражение ЦНС
- * Перенесенные заболевания: ОРВИ 6-8 раз в год. Фолликулярная ангина в 8 лет
- * Операции, травмы: отрицает
- * Привит по возрасту согласно Национальному календарю профилактических прививок
- * Аллергические реакции отрицает

Наследственность: неотягощена.

1.5. Объективный статус

При поступлении состояние тяжелое. Сознание спутанное. Рост 154 см. Вес 64 кг. Не лихорадит. Кожные покровы бледные, чистые. В легких дыхание жесткое, проводится равномерно во все отделы, хрипов нет. ЧД 24 в мин. SpO2 88%. Пульс слабого наполнения. Тоны сердца приглушены, аритмичные. ЧСС 28-36 в мин. АД 90/50 мм рт. ст. Живот мягкий, доступен глубокой пальпации, симптомов мышечной защиты нет. В области левого подреберья пальпируется корпус ЭКС, кожные покровы над корпусом не изменены, патологической подвижности, болезненности при пальпации нет. Печень +1.5 см из-под реберной дуги. Селезенка не увеличена. Диурез со слов матери до госпитализации адекватный.

1. План обследования

1. Вопрос

На основании данных анамнеза, объективного осмотра и электрокардиографии наиболее вероятной причиной синкопальных состояний у данного пациента является

1. полная атриовентрикулярная блокада

2. блокированная предсердная экстрасистолия
3. синдром слабости синусового узла
4. атриовентрикулярная диссоциация

Правильный ответ: полная атриовентрикулярная блокада

При полной АВ блокаде импульсы из предсердия полностью не проводятся к желудочкам. Поэтому предсердия и желудочки сокращаются независимо друг от друга, каждые в своем ритме: предсердия в более частом, чаще всего в результате импульсации из синусового узла, а желудочки - в ритме АВ соединения. При этом определяется довольно выраженная желудочковая брадикардия, и ритм желудочков, как правило, ригидный

Клинические рекомендации Минздрава России. Атриовентрикулярная (предсердно-желудочковая) блокада у детей, 2016

(1)

2. Вопрос

Необходимыми лабораторными методами обследования для уточнения причины возникновения полной атриовентрикулярной блокады у детей является выполнение

1. бактериологического анализа

2. биохимического анализа крови с оценкой уровня электролитов

3. определения уровня ревматоидного фактора

4. коагулограммы

5. определения уровня железа в крови

6. определения маркёров повреждения миокарда

Правильные ответы: бактериологического анализа; биохимического анализа крови с оценкой уровня электролитов; определения маркёров повреждения миокарда

Рекомендуется проведение бактериологического анализа и/или иммуноферментного анализа и/или диагностики с использованием полимеразноцепной реакции (ПЦР) Уровень убедительности рекомендаций 2 (уровень достоверности доказательств – А). Выполняется с целью верификации возбудителя вероятного текущего инфекционного процесса (аденовирусы, парвовирусы, вирус Эпштейна-Барр, вирусы кори и краснухи, цитомегаловирус, герпесвирусы, вирус иммунодефицита человека, стафилококки, стрептококки, бактерии дифтерии, клещевого энцефалита, болезни Лайма).

Клинические рекомендации Минздрава России. Атриовентрикулярная (предсердно-желудочковая) блокада у детей, 2016

(1)

Рекомендуется биохимический анализ крови с оценкой уровня электролитов Уровень убедительности рекомендаций 2 (уровень достоверности доказательств – А). Выполняется у пациентов с АВ блокадами для исключения электролитных нарушений (гиперкалиемия и гиперкальциемия)

Клинические рекомендации Минздрава России. Атриовентрикулярная (предсердно-желудочковая) блокада у детей, 2016

(1)

Рекомендуется биохимический анализ крови с оценкой уровня электролитов и маркёров повреждения миокарда (креатинфосфокиназа-MB фракция, тропонин I, белоксвязывающие жирные кислоты, лактатдегидрогеназа). Уровень убедительности рекомендаций 2 (уровень достоверности доказательств – А). Выполняется у пациентов с АВ блокадами для исключения электролитных нарушений (гиперкалиемия и гиперкальциемия) и оценки степени повреждения миокарда.

Клинические рекомендации Минздрава России. Атриовентрикулярная (предсердно-желудочковая) блокада у детей, 2016

(1)

4. Результаты лабораторных методов обследования

4.1. Биохимический анализ крови с оценкой уровня электролитов

СРБ 2,7 мг/л, общий белок 67 г/л, глюкоза 4,5 ммоль/л, билирубин 14,7 мкмоль/л, АЛТ 11 ед/л, АСТ 18 ед/л, калий 4,5 ммоль/л, натрий 134 ммоль/л, холестерин 3,1 ммоль/л, креатинин 72 мкмоль/л, мочевины 6,8 ммоль/л, магний 0,75 ммоль/л, кальций общий 2,1 ммоль/л, кальций

ионизированный 1,21 ммоль/л/л

4.2. Бактериологический анализ

Культуральный посев мазка и зева:

При посеве выделены: Streptococcus salivarius умеренный рост

Культуральный посев мазка из носа: роста микроорганизмов нет.

Посев крови: роста микроорганизмов нет.

4.3. Определение маркёров повреждения миокарда

Лактатдегидрогеназа 221 Ед/л (125 - 220)

Креатинфосфокиназа-МВ 20.1 Ед/л (0.0 - 24.0)

Креатинкиназа общая 84 Ед/л (30.0 - 200.0)

Тропонин I 0.001 нг/мл (0.0000 - 0.0340)

3. Вопрос

К необходимым для оценки состояния и причины выявленных изменений инструментальным методам обследования у данного пациента относят

1. рентгенограмму органов грудной клетки

2. УЗИ щитовидной железы

3. эхокардиографию

4. суточное мониторирование АД

5. электроэнцефалографию

Правильные ответы: рентгенограмму органов грудной клетки; эхокардиографию

Рентгенография грудной клетки проводится для оценки позиции, целостности и запаса длины электрода (электродов), выявления возможного их натяжения или смещения (дислокации). Как правило, данное исследование проводится в условиях кардиохирургического стационара либо в условиях поликлиники при подозрении на нарушение работы ЭКС

Электрокардиостимуляция в детском возрасте / Д.Ф. Егоров, О.Л. Гордеев, А.В. Адрианов, Е.С. Васичкина, Т.К. Кручина, С.В. Гуреев, Е.С. Анцупова // Диагностика и лечение пациентов с имплантированными антиаритмическими устройствами / Д.Ф. Егоров, О.Л. Гордеев. – СПб.: Человек, 2006. – Гл. 5. – С. 88-112

Рекомендуется проведение эхокардиографии (ЭхоКГ). Уровень убедительности рекомендаций 1 (уровень достоверности доказательств – А. Цель проведения данного исследования - это диагностика признаков аритмогенной кардиомиопатии. Под аритмогенной кардиомиопатией подразумевают вторичную обратимую дисфункцию миокарда, проявляющуюся дилатацией всех полостей, начиная с предсердных камер, с последующим снижением сократительной способности миокарда желудочков, возникновением относительной митральной регургитации и развитием застойной сердечной недостаточности.

Клинические рекомендации Минздрава России. Атриовентрикулярная (предсердно-желудочковая) блокада у детей, 2016

(1)

6. Результаты инструментальных методов обследования

6.1. Рентгенограмма органов грудной клетки

Легкие расправлены. Очаговых и инфильтративных изменений не выявлено. Корни не расширены. Тень сердца расширена в поперечнике КТИ 59%. Синусы свободны. Контур диафрагмы четкий. Переломы электродов не визуализируются

6.2. Эхокардиография

КДР ЕЖ 58 мм. ФВ ЕЖ 56%, скорость на анастомозах удовлетворительная, недостаточность на АВ клапанах 1 степени. Тромбы в полостях отчетливо не визуализируются.

2. Диагноз

4. Вопрос

Наиболее вероятной причиной развития нарушений ритма сердца у данного пациента является

1. Нарушение в работе электрокардиостимулятора

2. Наличие электролитных нарушений
3. Дисфункция анастомозов
4. Острый миокардит

Правильный ответ: Нарушение в работе электрокардиостимулятора

Имплантация водителя ритма нечасто ассоциируется с развитием предобморочных состояний или обмороков. В большинстве случаев обморок не связан с работой водителя ритма. Однако его причинами являются истощение заряда батарейки или нарушение функции электродов.

Учитывая длительный срок с момента имплантации (8 лет), отсутствие артефактов стимулов на ЭКГ, отсутствие данных о предыдущем программировании ЭКС, описанный факт травмы возможно истощение батареи ЭКС, повреждение электронной схемы ЭКС, повреждение электрода, плохой контакт электрода с аппаратной частью стимулятора

Учитывая состояние после многоэтапной хирургической коррекции ВПС, возможно повышение порога стимуляции и блокада выхода стимула с электрода ЭКС, однако, на ЭКГ отсутствуют артефакты работы ЭКС

Рекомендации ВНОА по проведению клинических электрофизиологических исследований, катетерной (радиочастотной) абляции и применению имплантируемых антиаритмических устройств, 2017. с 279

8. Диагноз

8.1. Нарушение в работе электрокардиостимулятора

5. Вопрос

Осложнением основного заболевания у данного пациента является

1. наличие приступов Морганьи-Адамса-Стокса

2. аритмогенная кардиомиопатия
3. тромбообразование
4. идиовентрикулярный желудочковый ритм

Правильный ответ: наличие приступов Морганьи-Адамса-Стокса

Приступы потери сознания (синдром Морганьи-Адамса-Стокса) являются самым выраженным клиническим проявлением АВ блокады II-III степени. Причиной потери сознания являются длительные периоды асистолии желудочков, т. е. периоды отсутствия эффективных сокращений желудочков, возникающие в результате перехода АВ блокады II степени в полную АВ блокаду, когда еще не начал функционировать новый эктопический водитель ритма желудочков, расположенный ниже уровня блокады. Асистолия желудочков может развиваться и при резком угнетении автоматизма эктопических центров II и III порядка при блокаде III степени.

Клинические рекомендации Минздрава России. Атриовентрикулярная (предсердно-желудочковая) блокада у детей, 2016

(1)

3. Лечение

6. Вопрос

Для купирования критической брадикардии в неотложных ситуациях применяется + _____ + внутривенно

1. атропина сульфат

2. аденозин

3. дексаметазон

4. s.glucosae 40%

Правильный ответ: атропина сульфат

Рекомендуется назначение блокаторов М-холинергических рецепторов, стимуляторов β-адренергических рецепторов. (Сила рекомендаций – 1; достоверность доказательств – В). Цель медикаментозной терапии - купирование критической брадикардии в неотложных ситуациях в любом возрасте.

Клинические рекомендации Минздрава России. Атриовентрикулярная (предсердно-желудочковая) блокада у детей, 2016

(1)

7. Вопрос

Максимальная общая доза Атропина сульфата для подростков составляет + ____ + мг

1. 5

2. 2

3. 7

4. 0,5

Правильный ответ: 2

Атропина сульфат (Атропина сульфат) – препарата вводится в экстренных случаях внутривенно в дозе 0,02-0,04 мг/кг (минимальная разовая доза 0,1 мг). Доза может быть введена повторно каждые 5 минут до максимальной общей дозы 1 мг у детей и 2 мг у подростков.

Клинические рекомендации Минздрава России. Атриовентрикулярная (предсердно-желудочковая) блокада у детей, 2016

(1)

8. Вопрос

Программирование выявило истощение батареи электрокардиостимулятора. Пациенту необходимо

1. провести экстренную ревизию органов средостения

2. продолжить динамическое наблюдение

3. **заменить электрокардиостимулятор в экстренном порядке**

4. провести повторное программирование через 6 часов

Правильный ответ: заменить электрокардиостимулятор в экстренном порядке

Имплантация водителя ритма нечасто ассоциируется с развитием

предобморочных состояний или обмороков. В большинстве случаев обморок не связан с работой водителя ритма. Однако его причинами являются истощение заряда батарейки или нарушение функции электродов. Замена батарейки или электрода позволяет решить проблему.

Рекомендации ВНОА по проведению клинических электрофизиологических исследований, катетерной (радиочастотной) абляции и применению имплантируемых антиаритмических устройств,

9. Вопрос

Показаниями к внеплановому стационарному обследованию у пациента с атриовентрикулярной блокадой является

1. проведение вакцинации по эпидемиологическим показаниям
2. перенесенное интеркуррентное заболевание

3. прогрессирующее АВ блокады в ходе динамического наблюдения

4. подготовка к хирургическому лечению ЛОР-патологии

Правильный ответ: прогрессирующее АВ блокады в ходе динамического наблюдения

При прогрессировании АВ блокады в ходе динамического наблюдения и/или появлении симптомов, связанных с брадикардией (утомляемость, головокружение, обмороки) выполняется внеплановое обследование в условиях стационара.

Клинические рекомендации Минздрава России. Атриовентрикулярная (предсердно-желудочковая) блокада у детей, 2016

(1)

10. Вопрос

Хирургическим методом лечения полной атриовентрикулярной блокады является

1. имплантация кардиовертера-дефибриллятора

2. имплантация электрокардиостимулятора

3. радиочастотная абляция атриовентрикулярного соединения
4. электростимуляция блуждающего нерва

Правильный ответ: имплантация электрокардиостимулятора

Независимо от причины АВ блокады, при появлении симптомов, связанных с брадикардией, проводится хирургическое лечение – имплантация электрокардиостимулятора

Клинические рекомендации Минздрава России. Атриовентрикулярная (предсердно-желудочковая) блокада у детей, 2016

(1)

11. Вопрос

Согласно Федеральным клиническим рекомендациям «Атриовентрикулярная (предсердно-желудочковая) блокада у детей» эпикардальная система для постоянной электрокардиостимуляции имплантируется пациентам с массой тела + ____ + кг

1. менее 5

2. менее 15

3. более 15

4. более 30

Правильный ответ: менее 15

До достижения веса 15 кг проводится имплантация электрокардиостимулятора с использованием только эпикардиальных электродов. Эндокардиальная имплантация электродов допустима по достижении ребенком массы тела равной 15 кг.

Клинические рекомендации Минздрава России. Атриовентрикулярная (предсердно-желудочковая) блокада у детей, 2016

(1)

12. Вопрос

Амбулаторное наблюдение бессимптомных пациентов с атриовентрикулярной блокадой включает выполнение суточного мониторирования ЭКГ и ультразвукового исследования сердца не реже одного раза в +__+ месяцев/месяц/месяца

1. 12

2. 1

3. 6

4. 3

Правильный ответ: 12

Дальнейшее амбулаторное наблюдение включает выполнение суточного мониторирования ЭКГ и ультразвукового исследования сердца не реже одного раза год.

Клинические рекомендации Минздрава России. Атриовентрикулярная (предсердно-желудочковая) блокада у детей, 2016

(1)